胃瘻周囲炎からの菌血症に続発した転移性眼内炎の１例

眼科　西山佳寿子，秋山　由貴

細菌性転移性眼内炎は，遠隔臓器感染が血行性に眼内に移行して発症する視力予後が不良な疾患であり[1,2]，患者の多くは基礎疾患を持っている[3]．今回，認知症があり症状を訴えることができず白内障により眼底が透見できない状況で発見された転移性眼内炎の患者の保存的治療効果を，Ｂモードエコーにて評価できたため報告する．
keywords：細菌性転移性眼内炎，遠隔臓器感染，Ｂモードエコー

１．症　　例

患　者：93 歳，女性．
既往歴：糖尿病 脳梗塞後 嚥下障害，左半身麻痺，認知症（発語なし，意思疎通困難），心房細動，気管支喘息，総胆管結石内視鏡的乳頭括約筋切開術後，胃瘻造設後（2018 年 12 月初回，自己抜去後再増設，いずれも他院にて）．
現病歴：脳梗塞後在宅医療を受けていたが，2019 年 9 月 2 日，胆道感染疑いにて当院消化器内科へ紹介，精査加療目的で入院となった．身体所見にて胃瘻周囲に著明な発赤および腫脹を認め，単純 CT にて胆のう結石を認めるものの嵌頓はないことから，胃瘻周囲炎を疑った．胃瘻周囲の浸出液および血液培養にて *Streptococcus pyogenes* を検出した．胃瘻周囲炎からの菌血症と診断された．除外診断のため，口腔内感染巣と感染性心内膜炎がないことを確認した．

9 月 3 日よりセフトリアキソンナトリウム 2g 点滴投与開始，9 月 4 日血管確保が困難なため末梢静脈ラインを抜針し，中心静脈（以下 CV）カテーテルを留置した．徐々に炎症は沈静化し，胃瘻周囲の発赤も消退した．9 月 15 日発熱が有り，CV 感染を疑い抜去し，カテーテル先端を培養に提出したが陰性であった．点滴での抗生剤投与が困難となったため，初回血液培養の薬剤感受性試験の結果から 9 月 16 日よりレボフロキサシン 500mg内服（胃瘻より投薬）に変更となった．9 月 16 日より右眼周囲に発赤が出現，痛がり開瞼しないため，9 月 17 日眼科へ紹介となった．

ベッドに寝たきりのため，往診となった．

右眼瞼発赤腫脹を認め，右はほぼ閉瞼していた．左眼瞼は腫脹なく開瞼良好であった．触ると右眼はいやがり，左眼はいやがらなかった．

右眼は結膜浮腫・発赤著明，結膜浮腫は角膜上まで及んでおり，眼圧測定は不可能であった．右眼，角膜浮腫あり，前房は浅く，蓄膿なし，瞳孔散大，対光反射なし．右過熟白内障を認め，眼底は透見不能であった．

左眼は眼瞼・結膜とも炎症なく，角膜清明，対光反射良好，眼内レンズ挿入眼（15 年前に他院で白内障手術），眼底に異常を認めなかった．触診にて眼圧は左眼より右眼が高い様子であった．白内障膨化による緑内障発作，白内障で眼底が見えないが虚血性疾患による血管新生緑内障で失明，転移性眼内炎で失明，を疑った．1.5% レボフロキサシン水和物点眼右 4 回，２％塩酸ピロカルピン点眼右 4 回を開始した．眼脂を認め，培養に提出したが，細菌は検出されなかった．

9 月 18 日，家族より痛がり方の改善があるとのことだったが，所見は変化なく，右眼Ｂモードエコーにて，眼球の半分程度を占める高輝度の網膜下隆起を認めた（**図１**）．結膜腫脹の所見とあわせると，転移性眼内炎が一番疑わしいと考えられた．

すでに失明しており，さらなる中枢への転移防止のために白内障および硝子体手術をするか，眼球内容除去をするか，眼球摘出をするか，それともこのまま保存的治療を行うか，家族と相談した．認知症があることから安静保持が困難であり局所麻酔での加療は不可能で，全身状態から全身麻酔はリスクが高いため，保存的治療を希望された．

点眼および内服での投薬を継続，徐々に右眼は開瞼できるようになり，結膜浮腫は徐々に軽快し角膜に癒着，前房は消退し角膜と虹彩との癒着，瘢痕化傾向の所見を認めた．Ｂモードエコーにて高輝度の網膜下隆起は徐々に低輝度になり軽減し(**図２**)，９月30日に網膜下隆起は消失し，網膜全剥離のみとなった(**図３**)．10月２日，結膜充血のある間は1.5%レボフロキサシン水和物点眼を継続するよう指示し，退院となった．退院後は在宅医療となり，当科への受診は途絶えた．11月15日訪問看護ステーションより，元気で，充血は軽度のみとの報告であった．

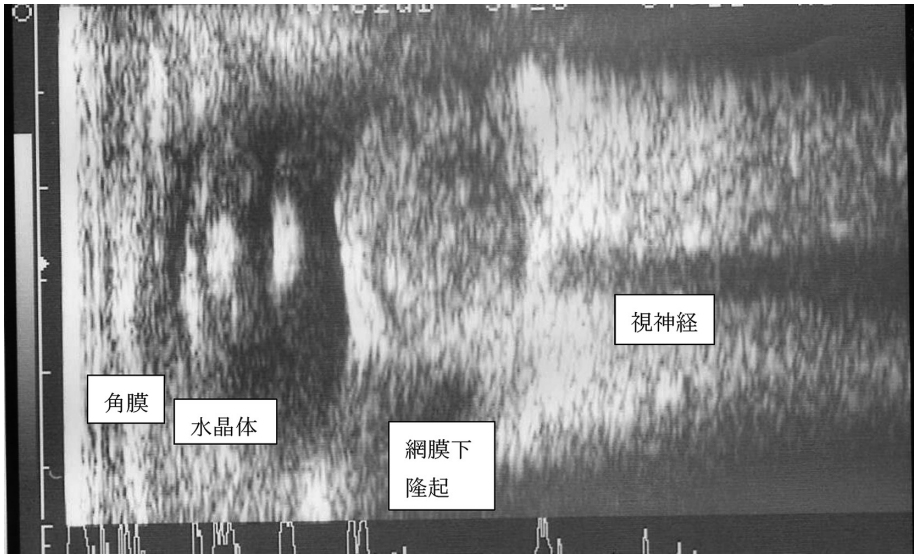

図１．2019年９月18日　Ｂモードエコーにて　高輝度の網膜下隆起を認める．

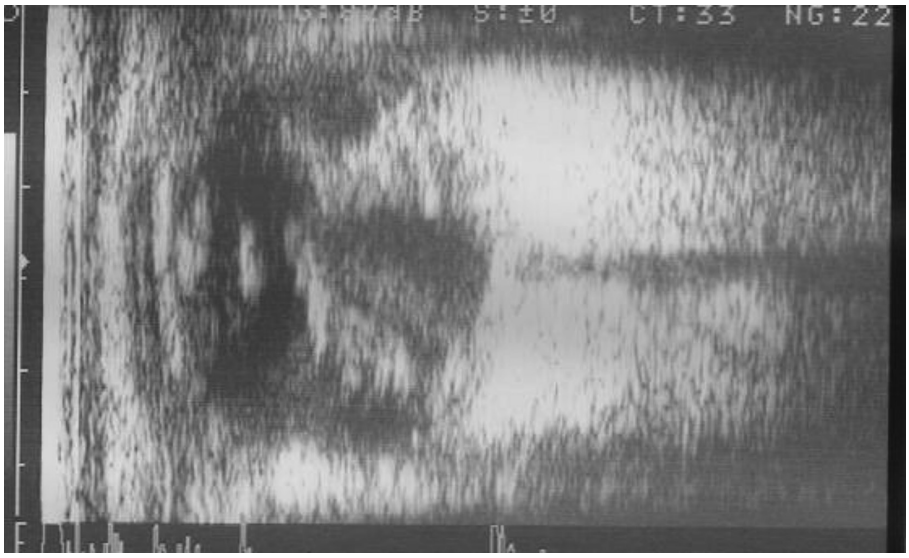

図２．2019年９月20日　Ｂモードエコーにて　網膜下隆起の輝度低下を認める．

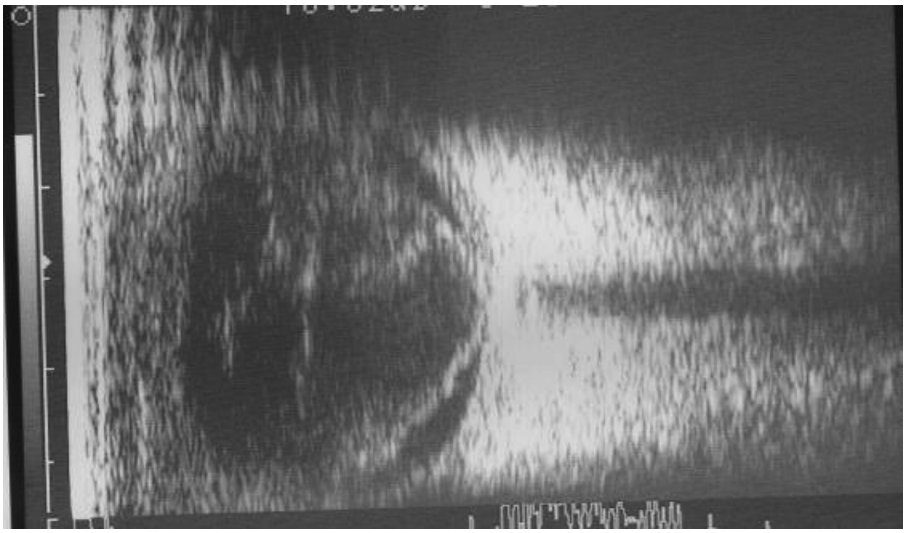

図３．2020 年 10 月 2 日　Ｂモードエコーにて　網膜下隆起物が消退し，網膜剥離のみとなった．

２．考　　察

細菌性転移性眼内炎は眼だけでなく重篤な全身感染症による臓器病変の一つである．細菌性転移性眼内炎と関連する既往症として，糖尿病，ステロイド免疫抑制剤の投与歴，悪性腫瘍，腹部手術歴，齲歯•抜糸の既往，尿路感染症，褥瘡，心内膜炎の既往，中心静脈カテーテル，血液透析，体表部の化膿巣などがある[4)]．つまり，易感染患者が全身感染症を来たした状態であり，死亡リスクが存在することに十分な注意が必要な状態である[5)]．易感染状態にある場合には，軽微な皮膚感染巣でも眼内炎の原発巣になるという報告もある[6)]．

細菌性眼内炎は抗菌薬の全身投与だけでは，閉鎖空間である眼内の治療効果に限界がある．視力改善の見込みがあれば，早期硝子体手術が有効な治療法である[7)]．すでに視力回復する見込みがなければ，通常は硝子体手術の適応はないが，起因菌がグラム陰性菌，特に肺炎桿菌の場合，視神経浸潤から頭蓋内への伸展を来たした症例の報告があるので，視力改善がなくても手術加療で眼内郭清の必要がでてくる[8,9)]．本症例は全身状態から手術加療は希望されず，保存的治療を希望された．

点滴や中心静脈カテーテルも抜去した後の眼内炎であったため，内服と点眼での抗生剤投与で加療することとなった．一般的に，眼内炎の治療は内服だけでは効果が弱いが，レボフロキサシン水和物は，添付文書によると「健康成人又は患者にレボフロキサシン水和物として 100 mg又は 200mgを単回経口投与した場合，房水（投与後 2 ～ 9 時間で）対血清濃度比：0.14 ～ 0.31」とあり，眼内移行性はよいと考えられ，一定の効果があったものと思われた．原発巣が沈静化していないと，眼内炎に対し硝子体手術をしても再発し再治療が必要になることがあるという報告がある[10)]．本症例は，胃瘻周囲炎が点滴加療にて沈静化した後再発がなく，以降の原発巣からの眼転移がなかったことも，点眼と内服のみで眼内炎が沈静化できた一因と考えられる．

認知症があり寝たきりで詳細な眼科検査ができず，進行した白内障眼に眼内炎が起こって失明している場合，白内障のため眼底を透見できないので，何をもって保存的治療の効果があると判定するか悩ましいところである．今回は，Ｂモードエコーにて網膜下隆起が徐々に軽快する様子がはっきりわかったため，視診では結膜充血がまだ強く残っていたが，中枢への炎症の

波及は今後ないであろうという見込みを持って退院の日を迎えることができた．Bモードエコーは被験者が閉瞼した状態で眼球内部を大まかではあるが観察することができる．今回のように仰臥位しかとれない，認知症でコミュニケーションがとれない，白内障で眼底が見えない症例の眼内炎の治療効果の評価に有用であった．

文　献

1）馬詰和比古：転移性眼内炎．眼科 **61**(8): 815-819, 2019.

2）中島富美子，川島秀俊，小畑亮 他：内因性細菌性眼内炎の 4 例．臨床眼科 **66**(13): 1751-1756, 2012.

3）阿部達也：診断・治療のポイント〈眼内炎〉転移性眼内炎 細菌性眼内炎．臨床眼科 **57**(11): 236-240, 2003.

4）冨田実，戸部隆雄，安藤彰 他：体表部の化膿巣から生じた内因性細菌性眼内炎の 2 例．臨床眼科 **53**(8): 1605-1609, 1999.

5）戸所大輔：細菌性眼内炎（術後眼内炎，転移性眼内炎）．眼科 **58**(2): 131-136, 2016.

6）矢島有希子，小松崎優子，平塚義宗 他：手指化膿巣が原発巣と考えられた内因性眼内炎の 1 例．臨床眼科 **58**(5): 763-766, 2004.

7）田島彬子，有村哲，熊代俊 他：転移性眼内炎に対する小切開硝子体手術成績．眼科 **62**(2): 159-164, 2020.

8）戸所大輔：細菌性転移性眼内炎多施設スタディからわかったこと．臨床眼科 **73**(9): 1115-1121, 2019.

9）高綱陽子，水鳥川俊夫，岡田恭子 他：千葉労災病院において 10 年間で経験した転移性眼内炎の 4 例．臨床眼科 **71**(3): 381-387, 2017.

10）森秀夫，谷原佑子，内本佳世：胆管炎で発症し胆管炎の再発により再発した内因性細菌性眼内炎の 1 例．臨床眼科 **70**(5): 747-752, 2016.