当院で乳癌診断を得た症例から考察した，対策型検診制度の効率化

乳腺外科　　多久和晴子，中村　有輝，竹内　　恵

京都市では対策型乳がん検診として30歳以上の女性に対し，2年に1回の受診制度を設けている．一方，自覚症状がある場合には保険診療として医療機関を受診することが推奨されているが，周知されておらず，対策型乳がん検診を受診する例も少なくない．

今回われわれは2018年度に当院での対策型検診を希望し受診した203例の診療録と，2017年度に当院での二次検診で乳癌の診断を得た3例を後方視的に検討し，適切な対策型検診のあり方について検討した．

対策型検診で自覚症状のある例を全例要精査とすると不要な二次検診が増えてしまい，被験者の心的負担も大きい．不要な要精査症例を減らすことで，より効率が良く，精度の高い検診制度にしていくことが可能である．

keywords：mammography, population-based screening, symptomatic

1．背　　景

乳癌は女性の癌罹患数の中で最も頻度が高い疾患であり，乳がん検診は早期発見により乳癌死亡数を減少させることを目的として施行されている．がん検診には国益を目的とした国政の癌対策の一環として施行される対策型がん検診と，個人の利益を目的として自己責任の元で受診する人間ドックなどの任意型がん検診に大別される．

京都市では対策型乳がん検診として30歳以上の女性に対し，2年に1回の受診制度を設けている．30歳代には超音波検査，40歳代には2方向撮影，50歳代には1方向撮影でのマンモグラフィ検査が推奨されており，科学的根拠を元に2018年4月1日より視触診は廃止されている[1,2]．一方京都市子宮頸がん検診も20歳以上の女性に対して2年に1回の受診制度を設けているため[2]，当施設のように産婦人科と乳腺外科で一次検診を行っている施設では両方を受ける例も少なくない．乳癌診療ガイドラインでは75歳以上の乳癌死亡率を低下させる根拠がないことから[3]，40歳から75歳までの症状のない健常者へのマンモグラフィ検診が推奨されている．特に40代と60代に罹患ピークのある日本人女性を対象とした乳がん検診は，若年例における高濃度乳腺の問題があるため，超音波検査の併用やトモシンセシスの補助的利用など，最適な検査法を現在も研究されている最中である[4～8]．現状では問診に症状の記載がある場合，それがいかなる症状であっても自動的に要精査対象とされてしまう．一方，自覚症状がある場合には保険診療として医療機関を受診することが推奨されているが，周知されておらず，対策型乳がん検診を受診する例も少なくない．

2．方　　法

視触診制度の廃止された2018年度に対策型検診として当院でマンモグラフィ検診を受診した203例の追跡と，2017年度に京都市がん検診で要精査となり，当院での二次検診で乳癌の診断を得た3例について後方視的に検討を行い，より効率のよい対策型検診のあり方について考察を行った．

3．結　　果

2018年度に当院で京都市がん検診を受診した例の年齢中央値は49歳(40～82歳)であり，129例(63.5%)が40歳代で2方向撮影，74例

(36.5%)が50歳以上で1方向撮影でのマンモグラフィ検査を受けた.

要精査となった例は46例(22.7%)あり，32例(15.8%)がマンモグラフィで異常影を指摘されたが，全例がカテゴリ3であり，今回はカテゴリ4，5を指摘された例はなかった．マンモグラフィで第一読影医，第二読影医とも異常を指摘していないにもかかわらず，自覚症状があるために要精査となっていた例が14例(6.9%)みられた．要精査となった患者には二次検診を他院で受けた例も10例含まれたが，当院で精査を受けた例のうち，乳癌の診断を得た例は1例もなかった(**図1**).

自覚症状を訴えた例のうち，13例は二次検診での乳房超音波検査で異常を指摘されなかった．1例は一次検診施設である当院へ電話問い合わせをされた結果，二次検診受診をすすめたが受診されていない．自覚症状のうち13例(92.9%)が乳房痛や乳房違和感であり，1例乳房腫瘤を訴えた例があったが，乳房超音波検査では当該部位に腫瘤像を認めなかった．一次検診受診者の96例(47.3%)が京都市民検診の子宮がん検診と併せて受診していた.

一方，2017年度に京都市民検診で要精査となった例のうち，当院での二次検診で乳癌と診断され治療を行った患者は3例あった．いずれの患者も自覚症状なくマンモグラフィ検査で画像異常を指摘されたことから診断に至っている(**図2～4**).

症例①は59歳女性(**図2**)．右M-O領域に区域性分布を示す多形性～一部線状石灰化，カテゴリ5を指摘されたことから受診に至った．精査の結果，非浸潤性乳管癌であり，右乳房温存術＋センチネルリンパ節生検を行った．症例②は61歳女性(**図3**)．右腋窩リンパ節腫大，カテゴリ3を指摘され受診された．精査により右乳房内にも腫瘤影がみられたが，高度に腋窩リンパ節転移を伴うstage IIIAの浸潤性乳管癌であった．右乳房部分切除術＋腋窩郭清を行い，術後化学療法の後に放射線照射，内分泌療法を行っている．症例③は70歳女性(**図4**)．左M領域にspiculated mass，カテゴリ5を指摘されて受診．精査によりstage Ⅰの浸潤性乳管癌の診断を得た．右乳房全摘術＋センチネルリンパ節生検を行い，術後補助内分泌療法を継続している.

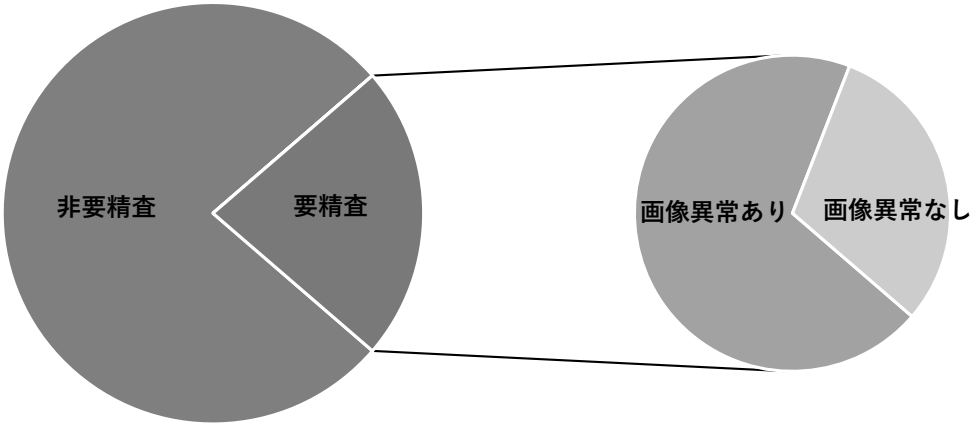

図1．一次検診受診被験者の内訳

画像異常あり（32例）
　18例が画像検査（トモシンセシス，乳房超音波検査，MRIなど）で良性と診断.
　4例が画像検査に生検を加えて良性と診断.
　10例は他院での精査.
画像異常なし（14例）
　13例が乳房超音波検査でも異常なし.
　1例は受診されず.
略語；MRI magnetic resonance imaging

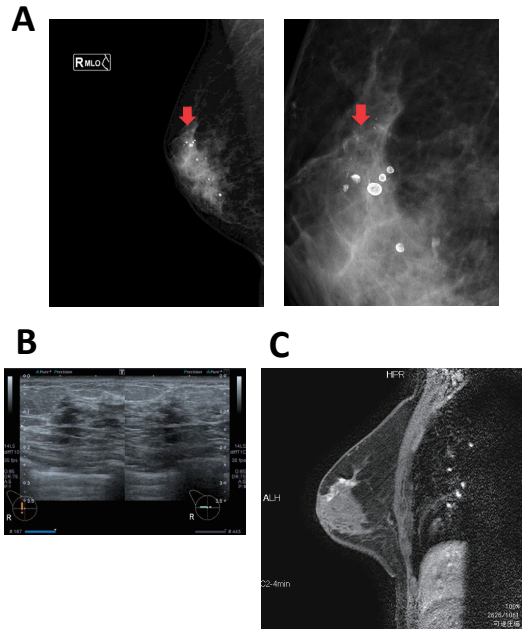

図２．症例① 59 歳女性

（A）右 M-O 領域に区域性分布を示す多形性～一部線状石灰化，カテゴリ 5 を指摘され受診．
（B）乳房超音波検査では石灰化に一致する右 CD 領域に低エコー域を認めた．
（C）MRI では石灰化周囲に一致して clustered ring enhancement が認められた．病理組織検査の結果，非浸潤性乳管癌であった．

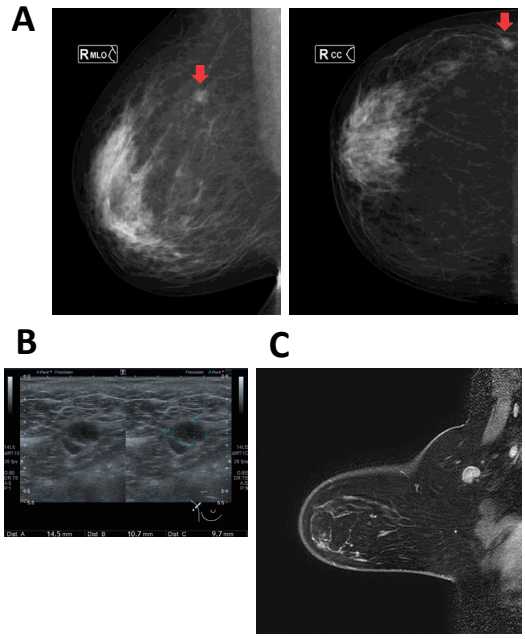

図３．症例② 61 歳女性

（A）右腋窩リンパ節腫大，カテゴリ 3 を指摘され受診．
（B）乳房超音波検査でも右腋窩リンパ節腫大が認められ，また右乳房内に 1.3cm 大の腫瘤影も見られた．
（C）MRI でも右腋窩リンパ節転移を伴う原発性乳癌と考えられる造影効果を伴う右乳房腫瘤がみられた．病理組織検査の結果，高度にリンパ節転移を伴う stage IIIA の浸潤性乳管癌であった．

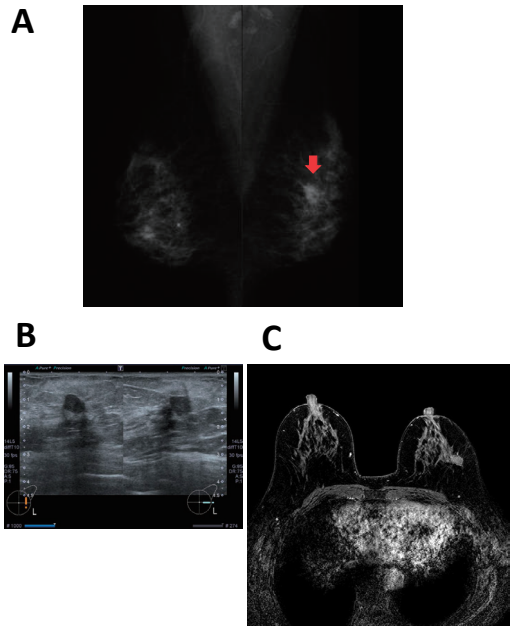

図４．症例③ 70 歳女性

（A）左M領域に spiculated mass，カテゴリ 5 を指摘され受診．
（B）乳房超音波検査で，当該する左 CD 領域に不整形低エコー腫瘤を認めた．
（C）MRI でも当該部位に漸増性濃染効果を伴う spiculated mass がみられた．病理組織の結果，stage I の浸潤性乳管癌であった．

4．考　　察

日本人の乳がんマンモグラフィ検診は，75 歳以上では死亡率低減のエビデンスがないことや，人口動態統計に基づく 10 年後死亡リスクを勘案して 75 歳程度までが妥当であると考えられているが[3]，本検討では 2 例(1.0%)が 75 歳以上の検診受診者であった．

今回 2018 年度に要精査となり当院で二次検診を受けた例で，悪性の診断を受けた患者が見られなかった原因はいくつかの事象が予測される．ひとつは，カテゴリ 4，5 の画像所見で要精査となった例が含まれなかったこと，また 1 年間に検診マンモグラフィで悪性診断を受ける例の割合を考えた場合，当院で乳癌の新規診断を受ける患者が年間 100 例程度であることを鑑みると，セレクションバイアスの影響を受けていることも考えられる．

2015 年次乳癌登録集計[9]によると，自覚症状なく検診要精査となった例で，乳癌の診断を受けた患者は新規乳癌患者全体の 26.3%であっ

たのに対し，自覚症状があり検診要精査で乳癌の診断を受けた患者はわずか6.3%であった．また検診ではなく自覚症状を訴えて来院した患者は乳癌患者全体の54.9%を占めている．この統計での自覚症状を訴えた患者の訴えの内容についての詳細が不明であるが，少なくともわれわれの施設での検診例を鑑みると，画像上異常所見がなく，乳房痛や乳房の張りといった非特異的な自覚症状のみの場合，悪性疾患を疑う根拠に乏しいと考える．一方，乳腺腫瘤触知については自覚症状でみつかる乳癌も多いため，検診でなく医療機関を受診すべきと思われる．

本研究の弱点としては，単一施設での限られた症例での検討であるため，イベント数が少なく，統計学的解析が行えないので科学的根拠に基づいて結論付けることは困難である．しかしながら多施設共同でデータをまとめることにより，根拠が得られる可能性は十分ありうると考える．

当院では，対策型乳がん検診を受診した半数が対策型子宮頸がん検診も受診しており，地域住民に根付いた診療を提供していると考えられる．そのためにも，被験者の心的負担や不要な要精査症例を極力減らし，より精度の高い医療を提供すべきである．マンモグラフィ検診で画像異常のない例を要精査とすることは，特に乳房の張りや痛みなどの非特異的な訴えがある場合でも不要であり，自覚症状を訴える場合は検診ではなく医療機関を受診することにより，より効率の良い診療が可能と考える．

文　献

1）日本医学放射線学会 / 日本放射線技術学会．被ばくによるリスクと乳がん検診の利益 / リスク比．マンモグラフィガイドライン第3版増補版．東京：医学書院；2014. p. 91-94.

2）京都市情報館．京都市乳がん検診．［引用 2019-07-11］．https://www.city.kyoto.lg.jp/hoken-fukushi/page/0000117091.html

3）京都市情報館．京都市子宮頸がん検診．［引用 2019-07-11］．https://www.city.kyoto.lg.jp/hoken-fukushi/page/0000117098.html

4）日本乳癌学会．日本人の乳がんマンモグラフィ検診の至適上限年齢は何歳か？．乳癌診療ガイドライン 2 疫学・診断編 2018 年版．東京：金原出版；2018. p. 200-202.

5）Ohuchi N, Suzuki A, Sobue T, et al. : Sensitivity and specificity of mammography and adjunctive ultrasonography to screen for breast cancer in the Japan Strategic Anti-cancer Randomized Trial (J-START): a randomized controlled trial. Lancet **287** (10016): 341-348, 2016.

6）Corsetti V, Houssami N, Ghirardi M, et al. : Evidence of the effect of adjunct ultrasound screening in women with mammography-negative dense breasts: interval breast cancers at 1 year follow-up. Eur J Cancer **47**(7): 1021-1026, 2011.

7）Sprague BL, Stout NK, Schechter C, et al. : Benefits, harms, and cost-effectiveness of supplemental ultrasonography screening for women with dense breasts. Ann Intern Med **162**(3): 157-166, 2015.

8）Skaane P, Bandos AI, Gullien R, et al. : Comparison of digital mammography alone and digital mammography plus tomosynthesis in a population-based screening program. Radiology **267**(1): 47-56, 2013.

9）Bernardi D, Caumo F, Macaskill P, et al. : Effect of integrating 3D-mammography (digital breast tomosynthesis) with 2D-mammography on radiologists'true-positive and false-positive detection in a population breast screening trial. Eur J Cancer **50**(7): 1232-1238, 2014.

10）日本乳癌学会．全国乳がん患者登録調査報告－確定版－第 46 号　2015 年次症例．［引用 2019-07-11］．https://memberpage.jbcs.gr.jp/uploads/ckfinder/files/nenjitouroku/2015kakutei.pdf