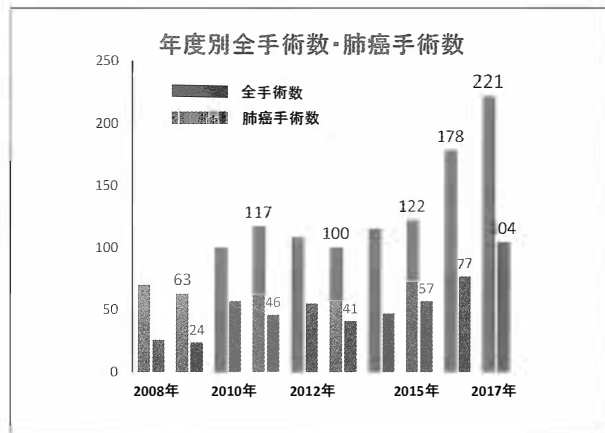


# 第18回 済生会中津病院病診連携勉強会


大阪府済生会中津病院 地域医療連携センター

## 当院での胸視下手術 ～QOL維持と根治性の追求～


大阪府済生会中津病院  
呼吸器外科  
内野 和哉, 金 泰雄, 佐藤 愛実



## 治療についての説明



## 治療についての説明



紙に書いて説明  
不安な気持ちを和らげる  
気がかりを少なくする  
80歳以上は約10%

**家族・親族ではなく  
ご本人の希望に沿って!**

入院期間：5-10日前後

## Thoracic and cardiovascular surgery in Japan during 2015

Annual report by The Japanese Association for Thoracic Surgery

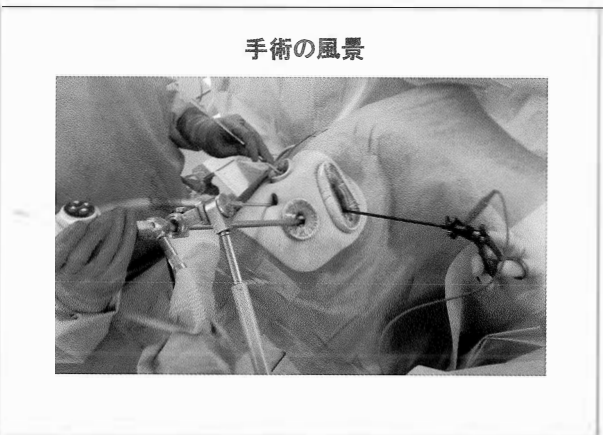
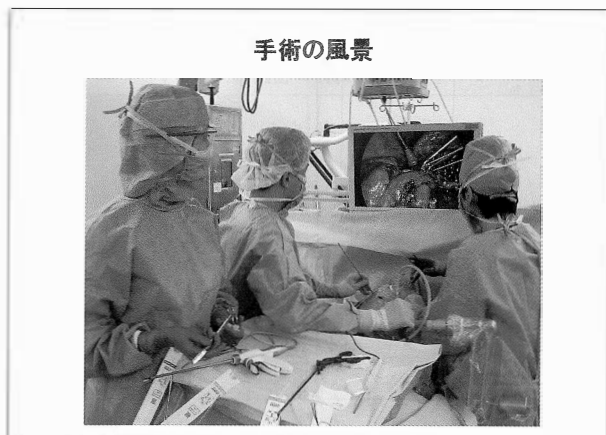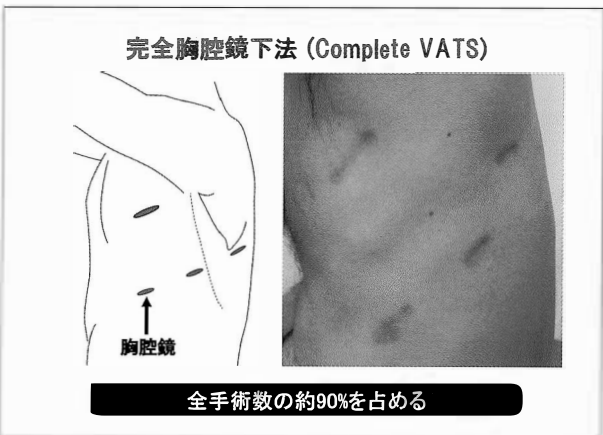
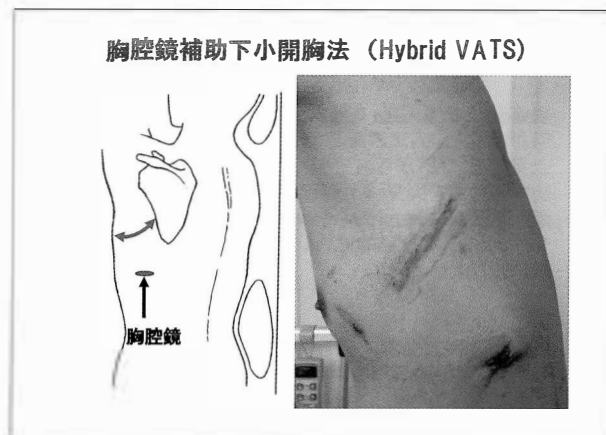
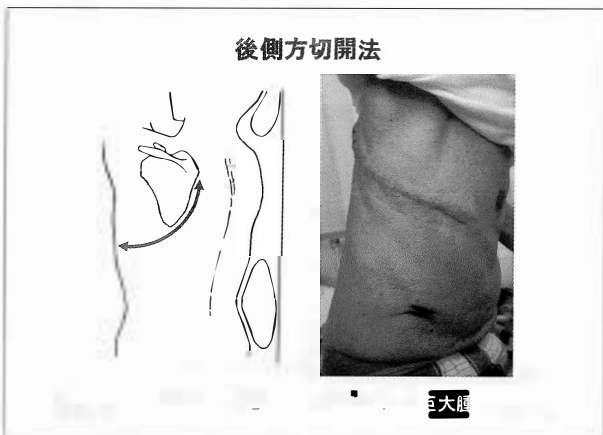
日本の 736 施設から79775人のデータを解析

肺癌手術関連死亡率：1.1 %  
(術後30日以内：0.4%, 在院死亡：0.7%)

中津病院 呼吸器外科  
2012.4.1～ 手術 553例  
手術関連死亡率：0.5 %  
術後30日以内：2 人, 在院死亡：1 人

## 呼吸器外科手術のアプローチ法

- 後側方切開法
- 胸腔鏡補助下小開胸法 (Hybrid VATS)
- 完全胸腔鏡下法 (Complete VATS)



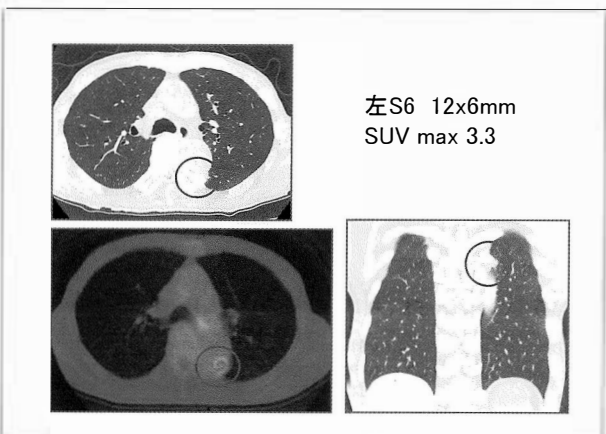
症例 1: 78歳 男性

現病歴: 胃癌術後フォローアップ中. 胸部CTにて左下葉S6・下行大動脈近傍に増大傾向を伴う結節を発見され, 転移性肺腫瘍疑いで当科紹介となった.

既往歴: 胃癌にて胃全摘術 T2N1M0 stage IIA

PS 1

CEA 14.3mg/dl CA19-9 45



**症例 2 : 82歳 男性**

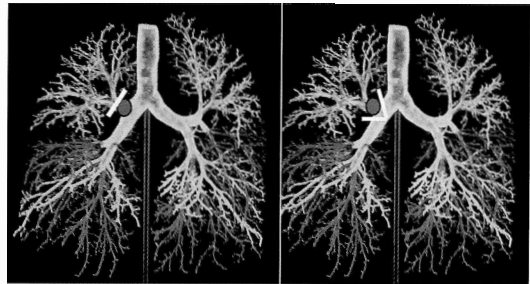
現病歴：呼吸困難で前医入院。入院翌日に呼吸状態が悪化し、人工呼吸器管理となる。胸部CTにて右上葉支入口部から右主気管支・中間気管支幹に突出する腫瘤を発見。喀痰細胞診にて扁平上皮癌の診断。経過中にショックバイタルとなり、当科にコンサルテーション。手術目的で、人工呼吸器管理のまま、当院に搬送となった。

PS 1

既往歴：脊髄梗塞 - 自己導尿 -

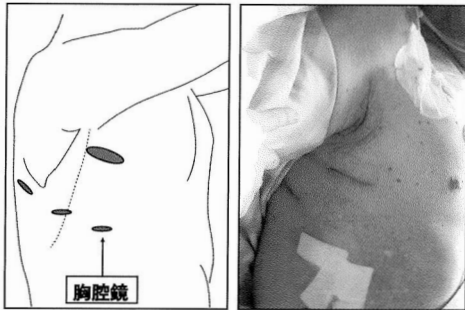
喫煙歴：40本/日 x 50年, current smoker

**気管支形成術-右上葉スリーブ切除術-**

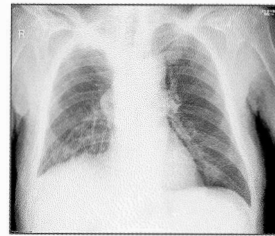


**右上葉スリーブ切除術 - Hybrid VATS -**

手術時間：270分 出血量：200ml



**術後胸部X-ray・経過**



術後からショックバイタルは改善  
術翌日に抜管しリハビリ開始

急性胆のう炎を発症し  
術後12日目に転科となった

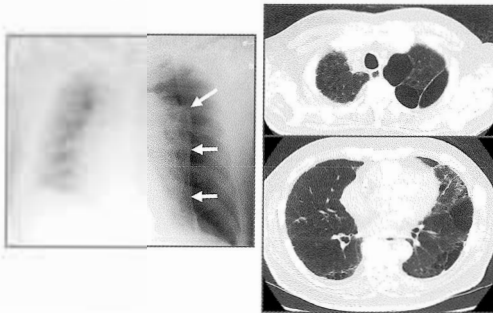
術後3年無再発

杖歩行 PS 1

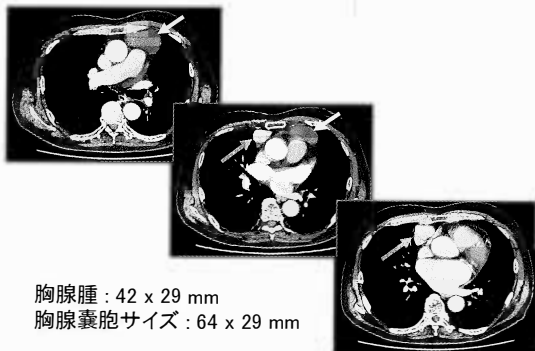
扁平上皮癌, pT3N1M0, pL0,D0,pm1 p-stage IIIA

**気胸**

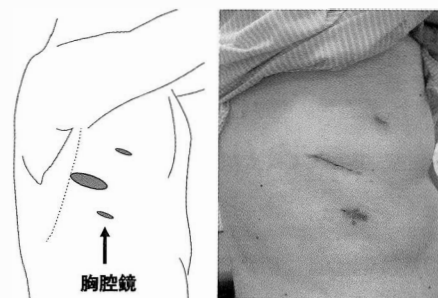
80歳男性 肺気腫で呼吸器内科フォロー中  
マッサージ後に咳き込んだ直後から呼吸困難

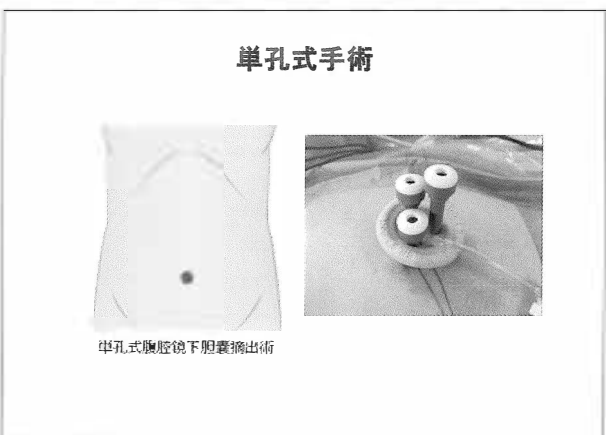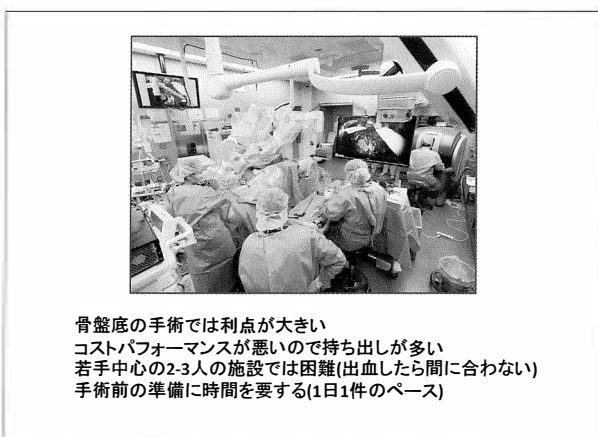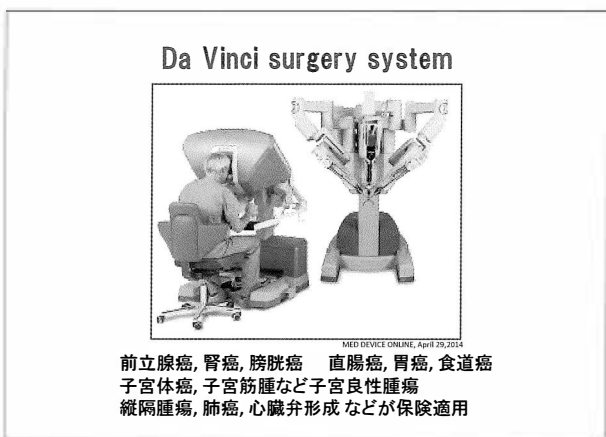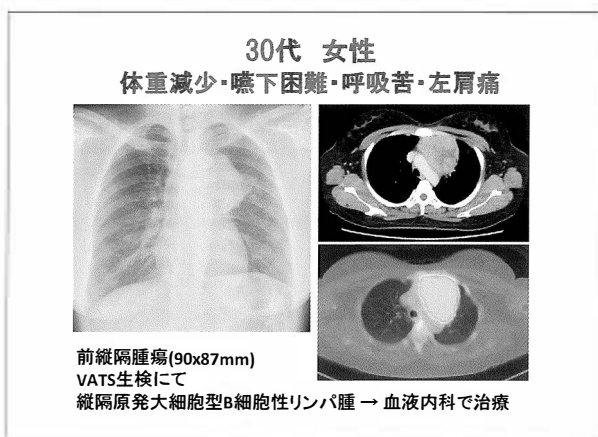
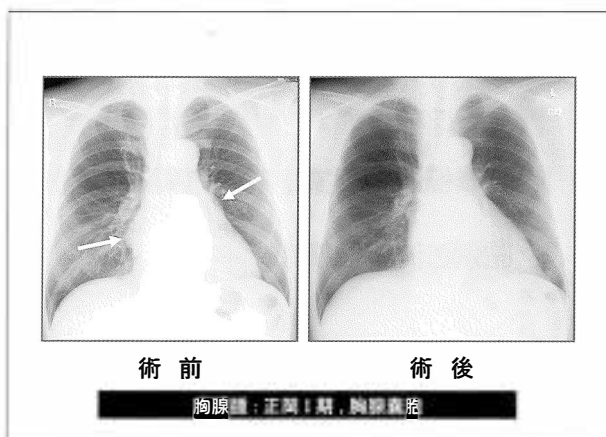


**胸腺腫, 胸腺嚢胞**



胸腺腫：42 x 29 mm  
胸腺嚢胞サイズ：64 x 29 mm





2017年度 肺癌手術数(2017年1月~12月)

近畿中央呼吸器センター	329
大阪国際がんセンター	245
近畿大	198
大阪市立総合医療センター	180
大阪医大	175
大阪市大	160
関西医大	155
大阪はびきの医療センター	145
ペルランド総合	136
大阪赤十字	110
大阪大	107
大阪警察	101
済生会中津	95
北野	92
**	**

さいごに

完全胸腔鏡手術 や Hybrid VATS(低侵襲手術)  
によりQOL維持・早期社会復帰が可能です

不安を少なく, 安心して手術を受けて頂けるよう  
色々なお考え・思いに寄り添って診療しています

どうか今後ともご紹介のほど宜しくお願い致します