主治医の役割と患者支援相談－口腔癌患者の１例から

瀧田正亮[1]　西川典良[1]　京本博行[1]
高橋真也[1]　戸田常紀[2]　仙﨑英人[3]

大阪府済生会中津病院 歯科口腔外科[1]　一般内科[2]　病理診断科[3]

抄録
患者：口蓋腺房細胞癌術後の70歳代男性で側臥位等の体位で左側耳前部から下顎角部にかけて知覚鈍麻を自覚して当院患者支援相談室を来訪し，他院クリニックを紹介され画像検査を受けたが異常なしとの説明を受け何らの対応もなかった。結果的に患者の訴えは顎位の改善により自然消失したが悪性腫瘍患者に対する患者支援には，主治医との連携がまず基本事項として重要であることを述べた。
Key words：患者支援相談室，主治医－医療スタッフの連携，患者心理，口蓋腺房細胞癌

はじめに

患者支援相談室には種々の目的で多くの患者が訪れる。殊に癌患者には主治医との連携がまず重要であるが，院内連携が取りにくい場合もあろう。今回，不明瞭な症状の訴えにより患者支援相談窓口を訪れ他院を紹介された口腔癌患者の１例を提示して，病気や治療に関する相談には基本事項としては主治医との連携・協力体制が必要なことを振り返りたい。

症　例

患者は高血圧症と心筋梗塞の既往があり本院内科で20年来投薬治療を受けていた70歳代男性である。また，患者には左側上顎癌（口蓋腺房細胞癌）の既往があり術後２年経過し当科で観察中であった（図１，図２）が「右側臥位でテレビを見たりすると患側耳前部から下顎角部皮膚にしびれを感ずるが，体位の変換や温めたりすると消失する」という訴えで患者支援相談窓口を訪れ，近医クリニックを紹介された。そこでは頭部のCT検査が行われたが異常所見がないとのことで終診となった。後日，当科再診日に患者はそのことを主治医に打ち明けた。診察上三叉神経麻痺の症状は認められなかったが念のため神経内科に院内紹介した。神経内科でも画像検査の結果陳旧性ラクナ梗塞，右側頭葉内小嚢胞が見られるだけで左側三叉神経根の圧迫所見は見られず，かつ診察時には異常を認められなかったので静観となった。当科では側臥位でテレビを見る習慣をやめるよう指示し，中心咬合位での正しい咀嚼を励行するよう指導したところ約７ヶ月後には患者の訴えは消失した。なお，患者は以前より64|45欠損で上顎には局部床義歯が装着されていた。

考　察

本例は医学的には説明のつかない患者の訴えであるが，訴えがどうあれ患者は上顎癌の術後観察中であることからまず主治医に相談されるべきであったと思われる。患者は予約日ではないという点から主治医（高血圧症等：本院内科，上顎癌：歯科口腔外科）に対する遠慮があり，そして「患者支援相談室」という院内標榜ポスターに誘導され訪室されたとのことであった。患者は患者支援相談室から紹介されたクリニックに受診したが，頭部の画像検査を受け「異常なし」を申し渡されただけであった。結局，患者には不安だけが残り患者支援にはならなかったことにわれわれは注目したい。本例の場合は悪性度が低い腺癌とはいえ悪性唾液腺腫瘍には神経周囲浸潤を伴う性質を有すること[1]，遠隔転移や多重癌発生に対するフォロー[2]も歯科口腔外科主治医の役割として認識していなければならない。また，20年来受診歴のある内科主治医への相談も一法であったと思われる。患者には診察の予約日ではない，という患者心理における遠慮をわれわれは見過ごしてはならないと思われる。

ところで，本院における患者支援相談室の過去の活

受付け：平成29年３月23日

図1　CT画像所見　左：口蓋腫瘍を→で締めす。約2cmの膨隆性腫瘍を示す。口蓋骨水平板は一部圧迫吸収されている。顎下・頸部には有意な所見はなかった。唾液腺腫瘍は臨床所見からは質的診断は難しくかつ，切開生検により播種のリスクが高いとされているため，悪性も念頭において摘出・切除した。右図：術後1年経過の所見。口蓋骨水平板は仮骨・修復されいる。

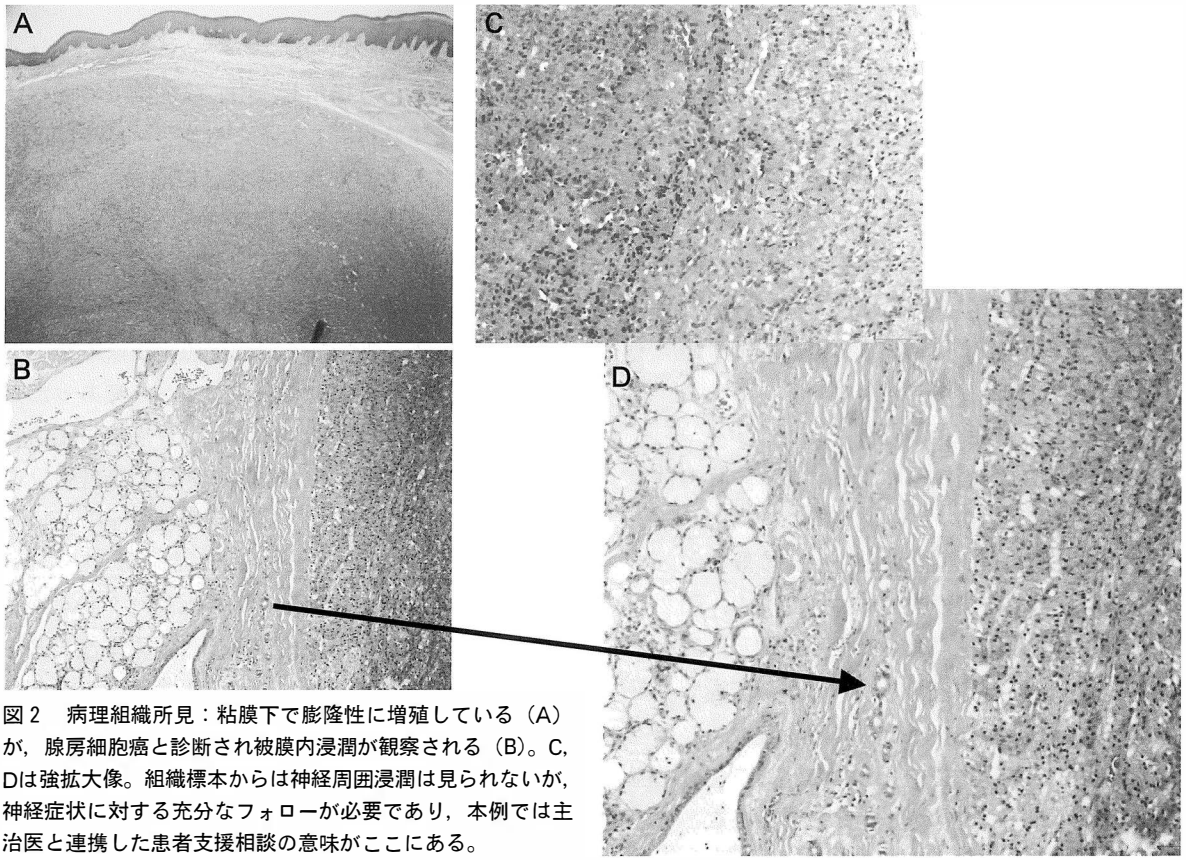

図2　病理組織所見：粘膜下で膨隆性に増殖している（A）が，腺房細胞癌と診断され被膜内浸潤が観察される（B）。C，Dは強拡大像。組織標本からは神経周囲浸潤は見られないが，神経症状に対する充分なフォローが必要であり，本例では主治医と連携した患者支援相談の意味がここにある。

動報告では病気や治療に関する相談が毎年半数近くを占め[3,4,5]，平成27年1月～3月までの3ヶ月間の相談例194例中診療内容に関する相談は40名と2割を占めており，それら患者への支援対応は主治医に遠慮なく相談することが助言されていた[5]。これらのことからも病気にかかわる患者支援相談にはまず主治医の介入が必要であることが示される。また，多剤服用すなわちポリファーマシーが深刻化する超高齢化社会[6]での

癌患者の増加を考えれば，癌の担当主治医を窓口とした診療と患者支援体系の構築が常に必要になると考えられる。担当主治医を窓口とせず症状ごとに担当する医療機関が異なる医療体系では，ポリファーマシーに対して収拾がつかない情況となることが危惧され，この点からも患者支援相談室の役割は大きい。

さて，本例における患者の訴えについては，医学的に説明のつく三叉神経麻痺はないと判断された。しかし，患者の不安と訴えに対しては検査のみで良いのであろうか。われわれは，静観しつつも訴えが三叉神経支配の顎領域である点，一定の体位（顎位）で訴えが生じている点，温めると訴えが消失する点，また患者には局部床義歯が装着されている点等から日頃の咬合咀嚼運動習慣の影響の可能性も考え，顎関節症患者に指導している中心咬合位での咬合・顎位の改善指導を行うとともに，側臥位でテレビを長時間見るなどの習慣を正したところ徐々に訴えは消失した。結局，本例は上顎癌術後に生じた咬合関連症候群の一つと考えられた。原因不明の訴えや診断の確定しない訴えを有する患者に対しては咬合の異常や下顎位の異常が認められることが報告されており，これに対して適切な咬合誘導治療を行い，下顎位の回復と咬合機能の正常化により症状の消失をみる例が少なくない[7]。

一方では，患者の症状や訴えに対する受診案内から院内への受診経路が必ずしも適切に行えない場合への注意も必要である。例を挙げれば，朝起床時に突然に構音障害を自覚した40歳代女性で当院受診案内では神経内科への受診を勧められた。神経内科ではMRI検査の結果異常は認められず終診とされたが，患者は納得されず直接当科に相談に来られた。診断は顎関節脱臼による閉口障害・構音障害であった[8]。また，本院受診中の患者で主治医の治療方針の点から転院を希望されて患者支援相談室に来訪されるケースもある[4,5]。このよう例でも患者支援相談室では，充分に主治医と連携して転医先の医療機関に適切に紹介し，そして以後の治療経過が良くなるように尽力することが必要と考えられる。すなわち，患者支援相談室来訪者のフォローアップにはあくまでも患者と疾患の病態を最も熟知している主治医との連携のもとに患者支援の構築を常に目指さなければならないこと[4,5]を本例からも痛感した。

結　　語

口腔癌患者の１例を提示して，患者支援相談の充実には主治医との連携とフォローがより一層必要であることを述べた。

参考文献

1．Regezi J A and Sciubba J: Salivary gland disease, Oral pathology Clinical-Pathologic Correlations, WB Saunders Co, Philadelphia, 1993, 239-302

2．Harrison L B, Sessions R B and Ki Hong W: Pathology of head and neck cancer. Head and Neck Cancer. A Multidisciplinary approach. Lipincott-Raven, Philadelphia, 1999, 253-978

3．奥井恵美子，上田るみ子，日野　環，他：中津病院患者支援相談室開室２年間の活動報告．中津年報，2014. 24: 238-239

4．古川千草，上田るみ子，山口由美子，他：中津病院患者支援相談室活動報告．中津年報，2015. 25: 259-261

5．瀧田正亮，古川千草，上田るみ子，他：平成27年度中津病院患者支援相談室活動報告－患者支援相談に関する院内環境特性と本院受診相談の沿革をふまえて．中津年報，2016. 26: 238-242

6．Onda M, Imai H, Takada Y, et al: Identification and prevalence of adverse drug events caused by potentially inappropriate medication in homebound elderly patients: a retrospective study using a nationwide survey in Japan. BMJ Open, 2015. 5: e007581.doi: 10.1136/bmjopen-215-007581

7．吉田友明：「咬合異常関連症候群」の診断と治療．口腔保健と全身的な健康／口腔と全身の健康についての研究事業運営協議会監修，財団法人口腔保健協会，東京，1997，13-15

8．藤井伊織，瀧田正亮，会坂尚美，他：１ケ月以上放置されていた顎関節脱臼症例３例．中津年報，2009，20: 197-202

Role of the doctor and patient support consultation; Case study of oral cancer patient

Masaaki Takita[1], Noriyoshi Nishikawa[1], Hiroyuki Kyomoto[1]
Sinya Takahashi[1], Tsunenori Toda[2] and Hideo Senzaki[3]

Department of Dentistry and Oral Surgery[1], Internal Medicine[2]
Pathology[3], Saiseikai Nakatsu Hospital, Osaka

A patient: 7X-year-old man had been operated for palate acinic cell carcinoma in our department. He visited patient support consultation with anesthesia of preauricular to mandibular angle, and was referred other clinic. However no disease was found there. We continued follow up to his complain by guide in correct mandibular position, then after 6 months disappear his suffering. To a malignant tumor patient, it's necessary to hear and follow up his complain, co-working with doctors and hospital staffs.